Inestabilidad Biligamentaria MCF de Pulgar

Dres. Gonzalo Viollaz, Santiago Ávila, Alejandro Tedeschi, Rafael Duran, Gustavo Teruya, Diego Gomez, Alvaro Muratore - Hospital Británico Buenos Aires

Introducción: Las lesiones ligamentarias metacarpofalángicas (MCF) aisladas del pulgar son lesiones habituales, sin embargo la lesión de ambos ligamentos colaterales es excepcional. Presentamos un paciente con lesión biligamentaria aguda del pulgar con su resolución.

Caso Problema: Varón de 15 años jugador competitivo de Rugby. Consulta tras sufrir traumatismo directo en pulgar izquierdo sin luxación, con sensación posterior de inestabilidad e impotencia funcional. AL examen físico se constata franca inestabilidad a expensas del ligamento colateral cubital, radial y casual dorsal. Se planifica exploración y tratamiento quirúrgico.
IMAGEN1: a)bostezo radial izq,b)bostezo radial der,c)bostezo cubital izq, bostezo cubital der.
IMAGEN 2: similar imagen 1 bajo RX

Táctica Quirúrgica: 1) Abordaje radial y cubital e identificación lesión (avulsión próxima radial,intrasustancia cubital), 2) Colocación anclaje radial en eje rotación metacarpiano, 3) Reducción y estabilización articular con KW, 4) reparación ligamento radial con anclaje y cubital con sutura (Imagen 4).

IMAGEN 1

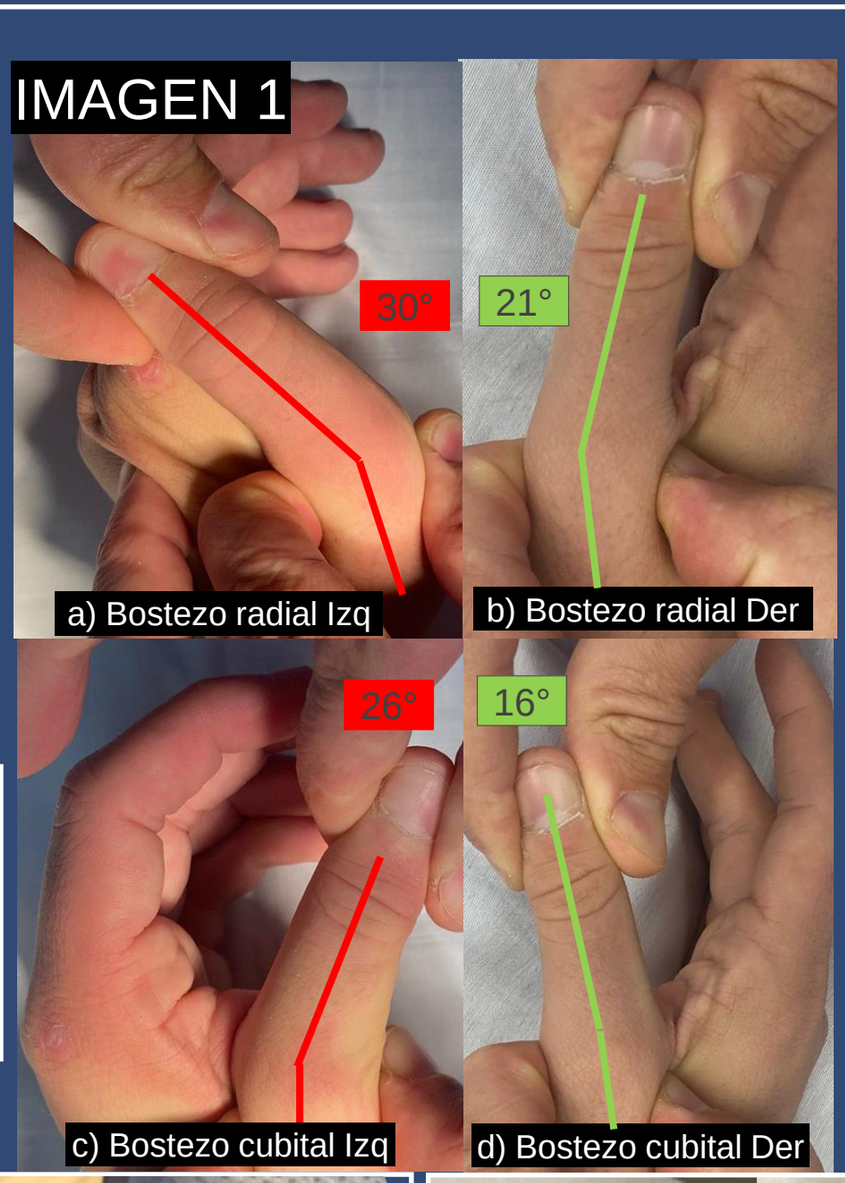

a) Bostezo radial Izq
b) Bostezo radial Der
c) Bostezo cubital Izq
d) Bostezo cubital Der

IMAGEN 2

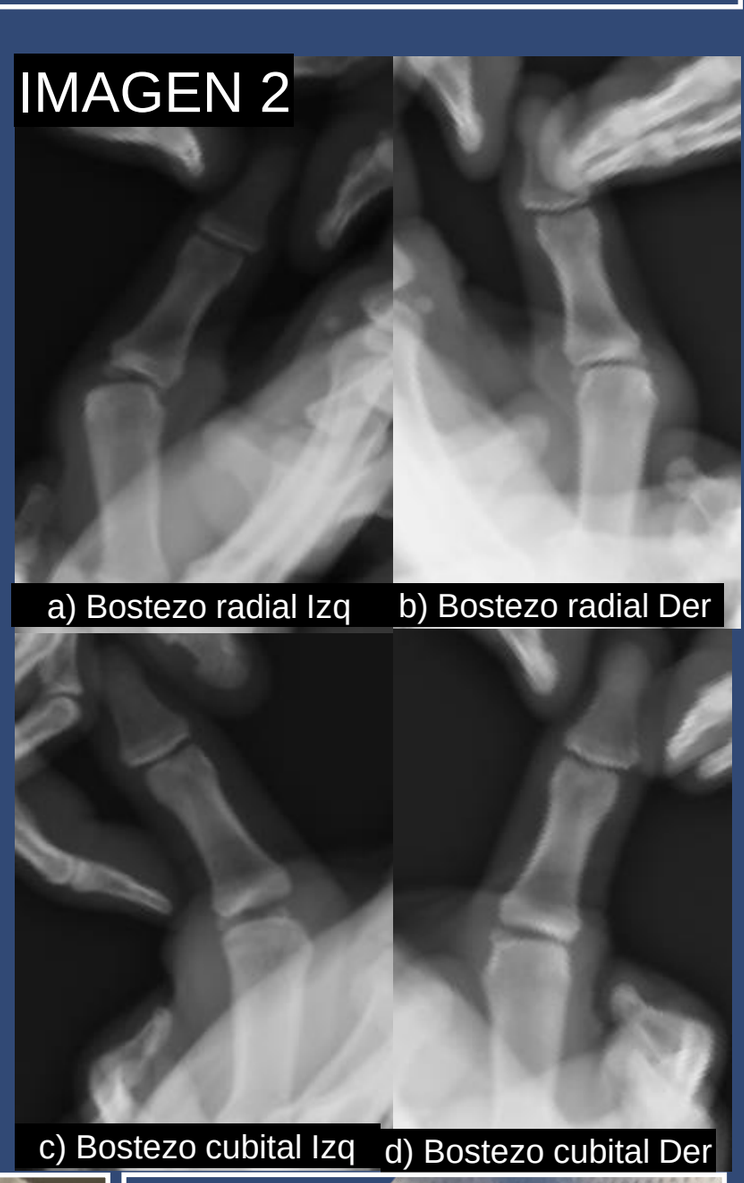

a) Bostezo radial Izq
b) Bostezo radial Der
c) Bostezo cubital Izq
d) Bostezo cubital Der

IMAGEN 4

Discusión: Las lesiones ligamentarias MCF del pulgar son frecuentes. Aparecen con una relación 9:1 entre las roturas del ligamento cubital y radial. Sin embargo, la coexistencia de lesiones en ambos ligamentos son excepcionales. Massart describió esta lesión en 2 de 340 reparaciones ligamentarias, y sólo se publicaron reportes de casos en la bibliografía sin documentar el plan terapéutico. En 2017 Werner publicó la evaluación de lesiones ligamentarias de pulgar en jugadores de fútbol americano por 24 años, y observó esta asociación en 9 casos, siendo la mayor serie publicada. En nuestro caso, sobre 53 pacientes operados en los últimos 5 años por lesiones ligamentarias de pulgar, observamos la asociación en 2 casos Presentamos además un algoritmo terapéutico paso a paso buscando la reducción articular y correcta tensión de los ligamentos reparados. EL resultado funcional de ambos fue satisfactorio con restauración de la estabilidad y movilidad articular. La serie no posee casos suficientes para desarrollar conclusiones, pero entendiendo la rareza de la lesión, puede ser de utilidad el plan terapéutico.

Pruebas de estabilidad ligamentaria en posoperatorias alejado, que evidencian la estabilidad ligamentaria conseguida (Imagen 5).

CONSIDERACIONES FINALES:
La serie no posee casos suficientes para desarrollar conclusiones definitivas. Sin embargo, dada la rareza de esta lesión, el plan terapéutico propuesto puede resultar útil para otros profesionales. La documentación de estos casos y la presentación de un algoritmo terapéutico detallado ofrece una guía valiosa para el tratamiento y manejo adecuado de lesiones biligamentarias en el pulgar.

IMAGEN 5

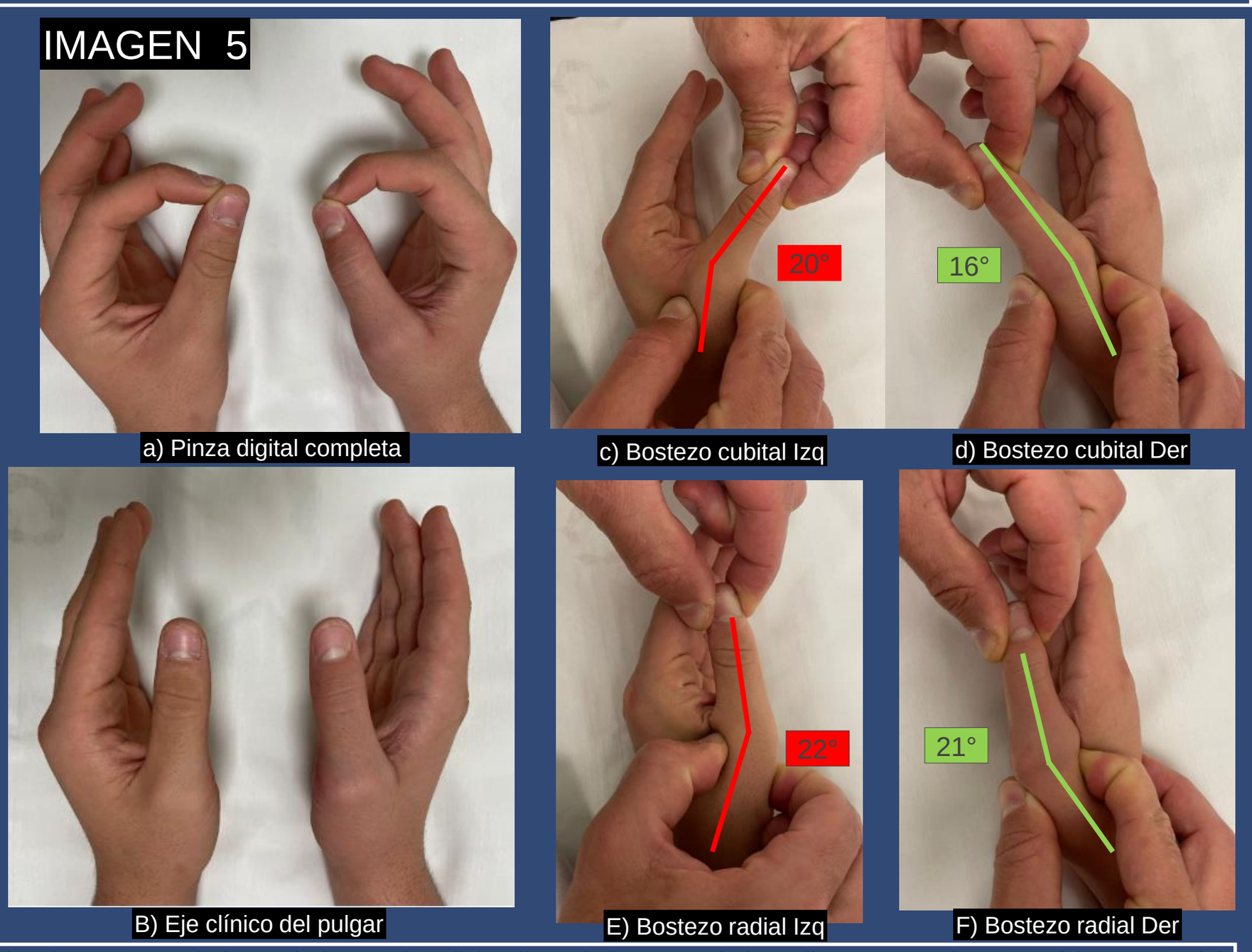

a) Pinza digital completa
c) Bostezo cubital Izq
d) Bostezo cubital Der
B) Eje clínico del pulgar
E) Bostezo radial Izq
F) Bostezo radial Der

Bibliografía: Daley D, Geary M, Gaston RG. Thumb Metacarpophalangeal Ulnar and Radial Collateral Ligament Injuries. Clin Sports Med. 2020;39(2):443-455. doi: http://10.1016/j.csm.2019.12.003.Massart P, Bèzes H. Severe metacarpophalangeal sprain of the thumb in ski accidents. Ann Chir Main. 1984;3(2):101-112. doi: http://10.1016/s0753-9053(84)80020-4.Werner BC, Belkin NS, Kennelly S, et al. Injuries to the Collateral Ligaments of the Metacarpophalangeal Joint of the Thumb. Am J Sports Med. 2017;45(1):195-200. doi: http://10.1177/0363546516660979.